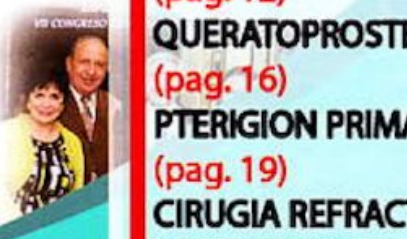
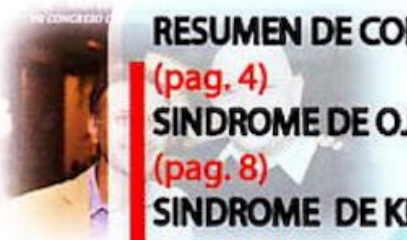



AGO

3RA. EDICIÓN

Oftálmica



RESUMEN DE CONFERENCIAS

(pag. 4)

SINDROME DE OJO SECO

(pag. 8)

SINDROME DE KEARNS-SAYRE

(pag. 12)

QUERATOPROSTESIS PARALIMBAL

(pag. 16)

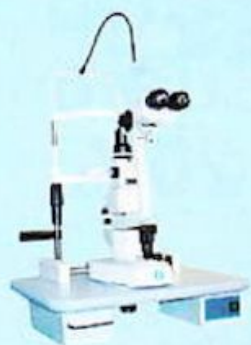PTERIGION PRIMARIO

(pag. 19)

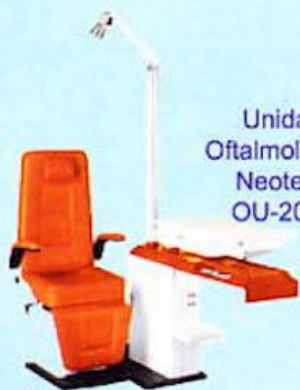CIRUGIA REFRACTIVA CON

LASER EXCIMER

(pag. 21)



Lámpara de hendidura
Zeiss SL-1800



Unidad
Oftalmológica
Neotech
OU-2000



Proyector CP-150



Set Oftalmo-Retino



Silla Neotech
DS-2000



Pantalla VC-900



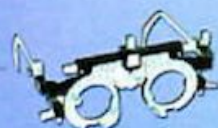Mesa Quirúrgica
Neotech OT-2001



Microscopio Vision
Tech YZ-20P



Lentes OCULAR



Armazón Aumed

Venta
Instalación
Mantenimiento
preventivo / correctivo

PBX: 2339-2222

2a. Calle 3-28, z. 10 Guatemala, C.A



Para que puedan entender todos estos conceptos, a continuación se incluye un enlace de un seminario de inyecciones en vivo a un paciente.

Toxina botulínica - Oculoplastics 2012 | Dr. José R. Montes
- March 29, 2013

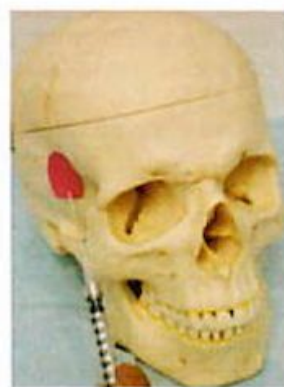[http://www.youtube.com/watch?feature=player_embedded
&v=i_RjuAexZfo#!](http://www.youtube.com/watch?feature=player_embedded&v=i_RjuAexZfo#!)

Rejuvenecimiento Periocular Mínimamente Invasivo:

En el rejuvenecimiento lo que se procura es restaurar zonas faciales y borrar las líneas de demarcación que separan distintas áreas. Por ejemplo: hoy entendemos que tanto en las cirugías de párpado inferior, como en las maniobras de inyección de sustancia de relleno en el párpado inferior, el propósito o la meta de estas maniobras va dirigida a suavizar o borrar la línea que separa el párpado inferior de la cara medial, la corrección del valle de lágrimas o (*tear trough*).

En adición, a la corrección de esta área con implantes de rellenos, áreas vecinas como el canto lateral y las cejas, pueden también corregirse reemplazando el volumen perdido, preferiblemente con ácido hialurónico. El área de la fosa temporal no debe ser pasada por alto ya que en esa área se define el comienzo del contorno de una cara juvenil y saludable. Las inyecciones en la fosa temporal se realizan con sustancias de relleno, generalmente colocadas sobre la fascia profunda del músculo temporal, tomando precauciones de aspirar en la jeringuilla e inyectar muy suavemente, para evitar la inyección inadvertida o accidental en los vasos sanguíneos de esa área.

Inyección-Sculptra Mejía Lateral - Fosa Temporal |
Dr. J.R. Montes -Abril 14, 2012
<http://youtu.be/3JF1Hq3CzKU>



**TEMPORAL
FOSSA**